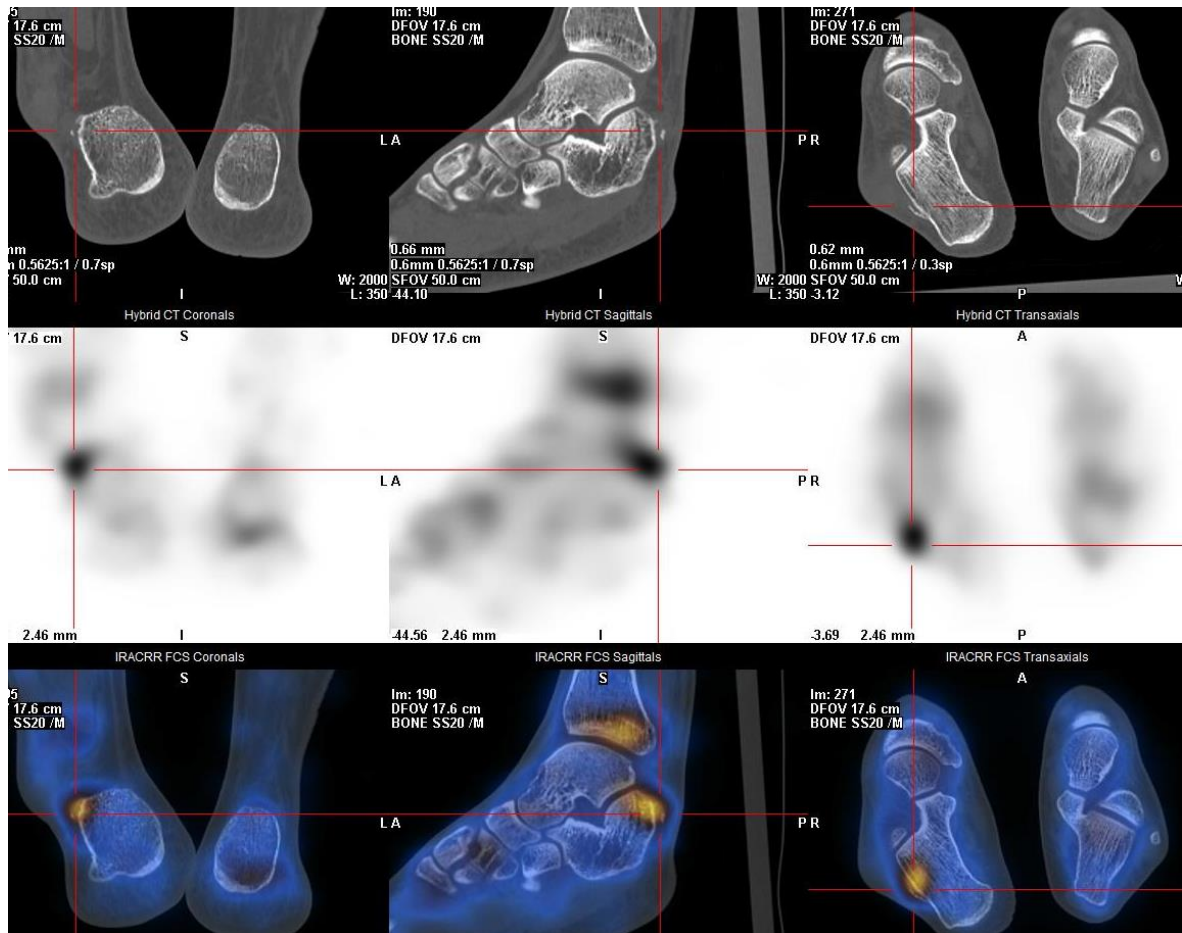


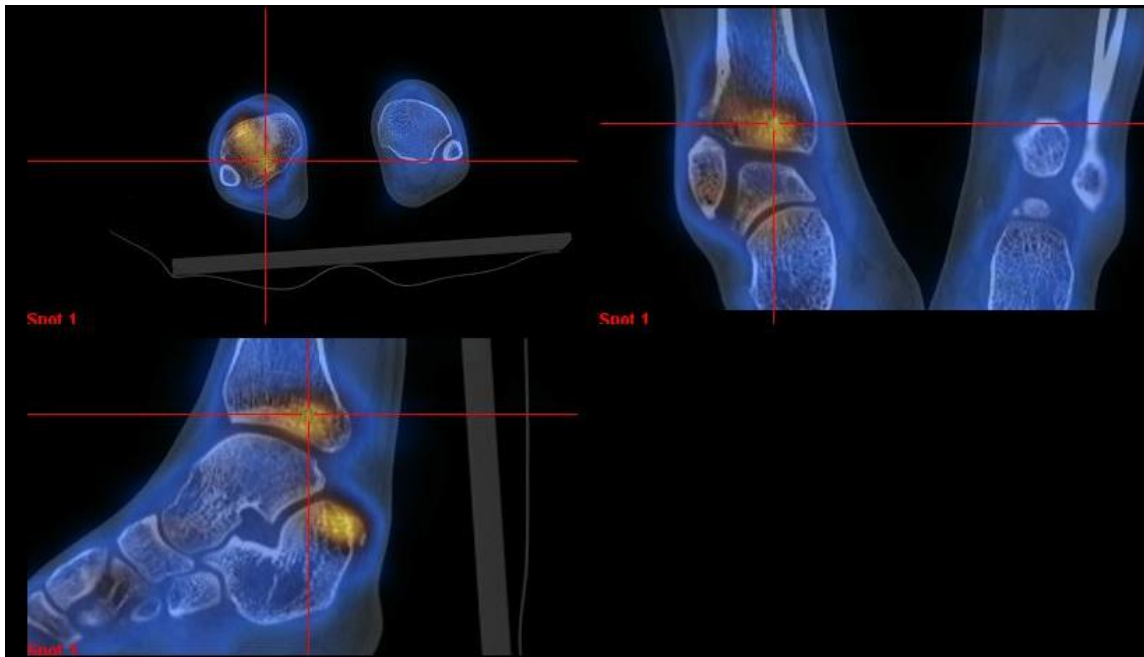
Exemples d'images obtenues par le service de Médecine Nucléaire de l'Hôpital de Citadelle.

Examens osseux

Recherche de fracture méconnue suite à un traumatisme récent (entorse)

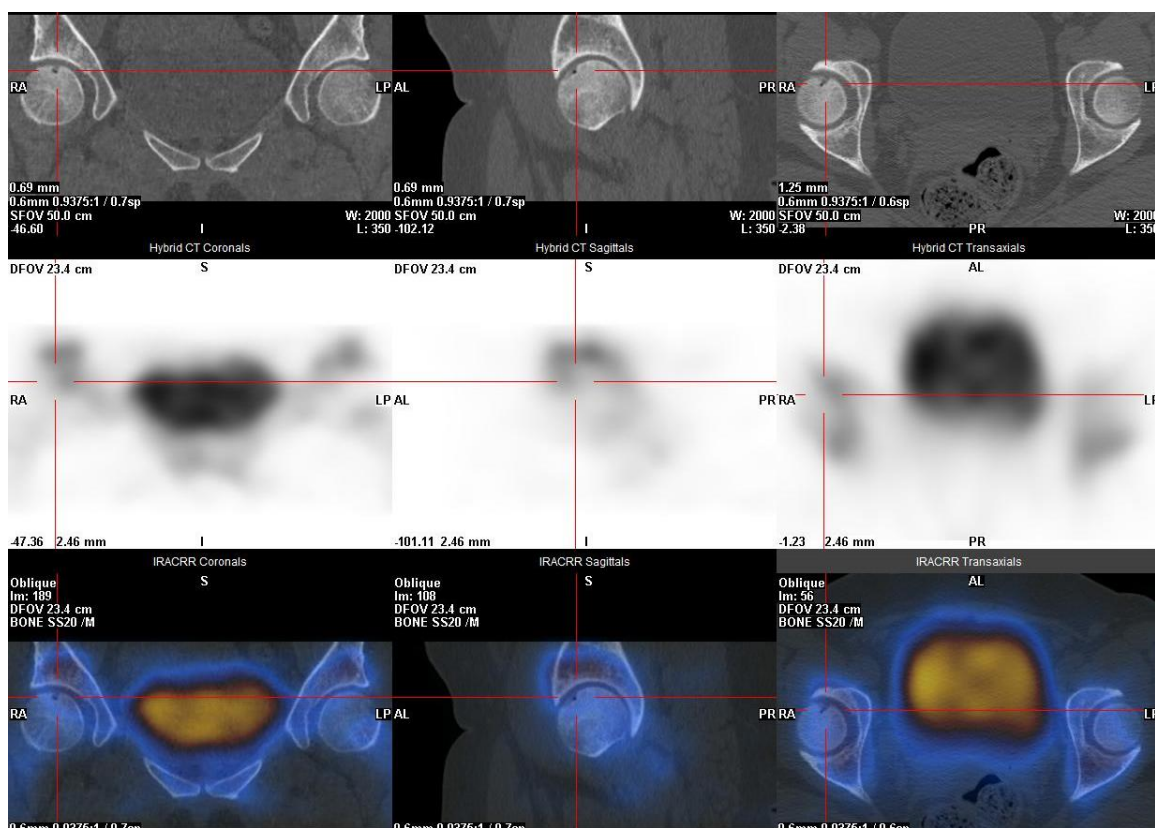
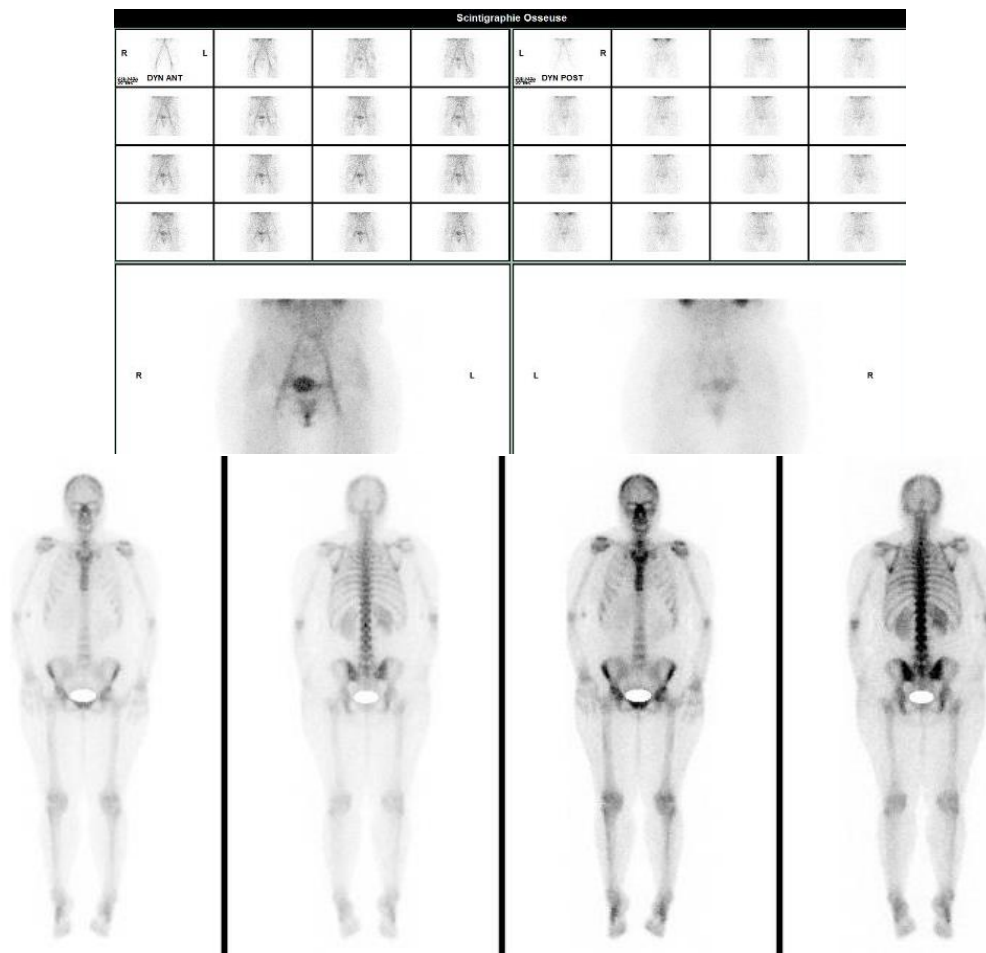


Fracture « arrachement osseux » du talon droit (calcanéum)



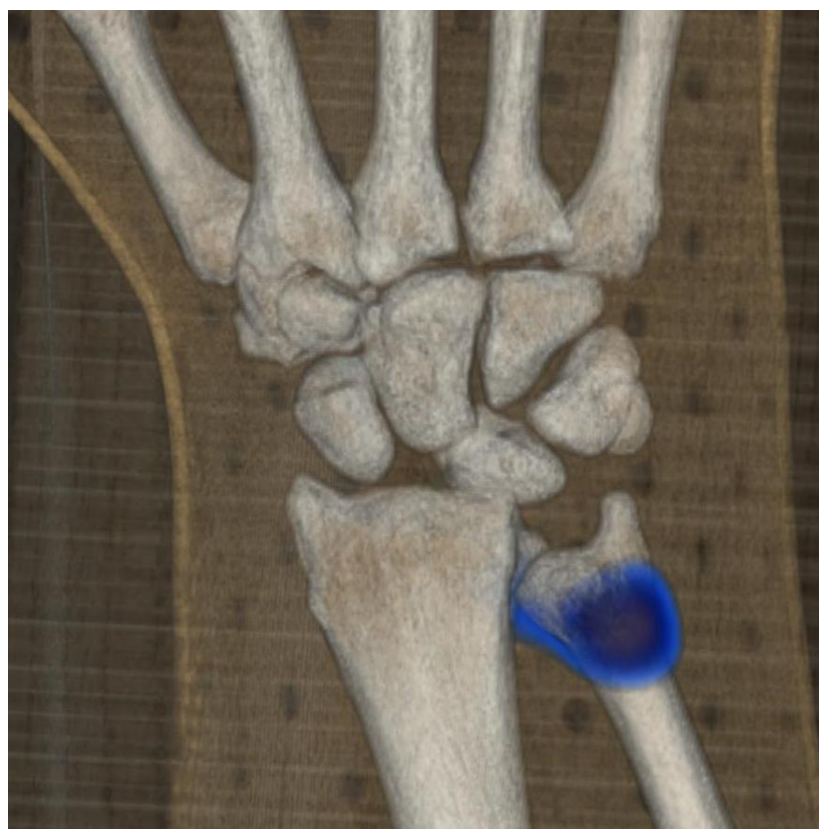
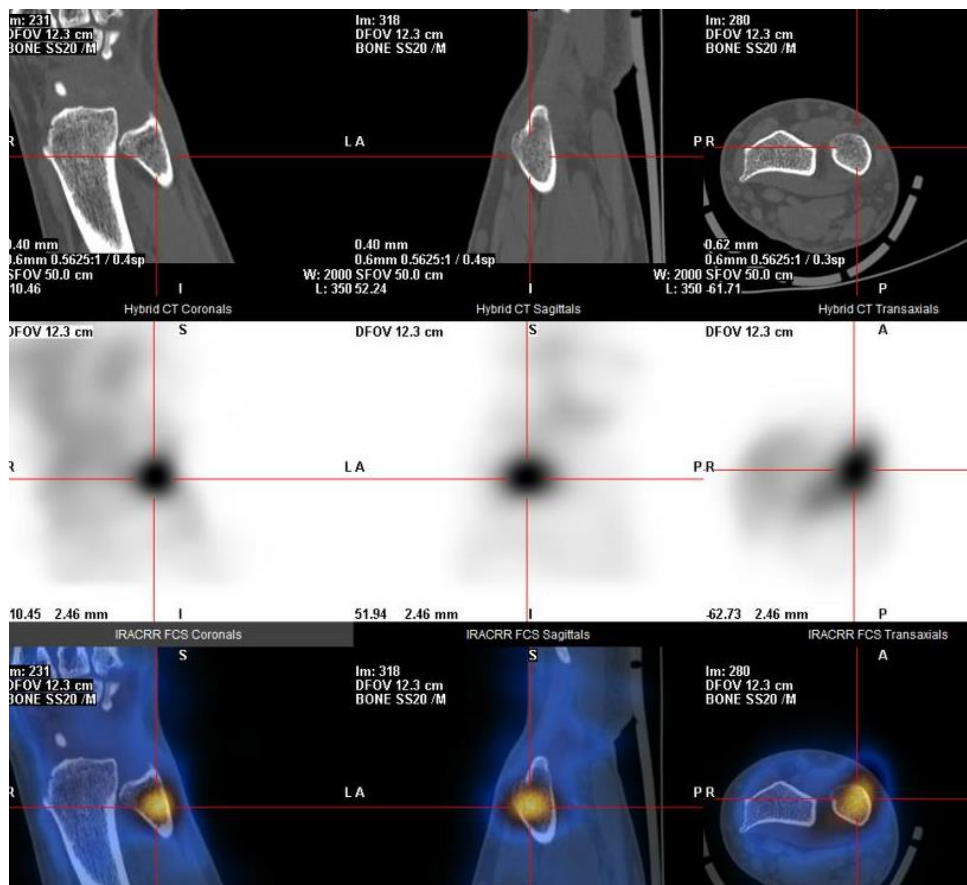
Même patient avec seconde fracture du pilon tibial droit

Recherche d'étiologie (origine, le pourquoi) d'une douleur de la hanche droite depuis 3 ans



Ostéonécrose aseptique (ONA) de la tête fémorale droite (débutante)

Recherche fracture poignet avec des radiographie normale (chute vélo)



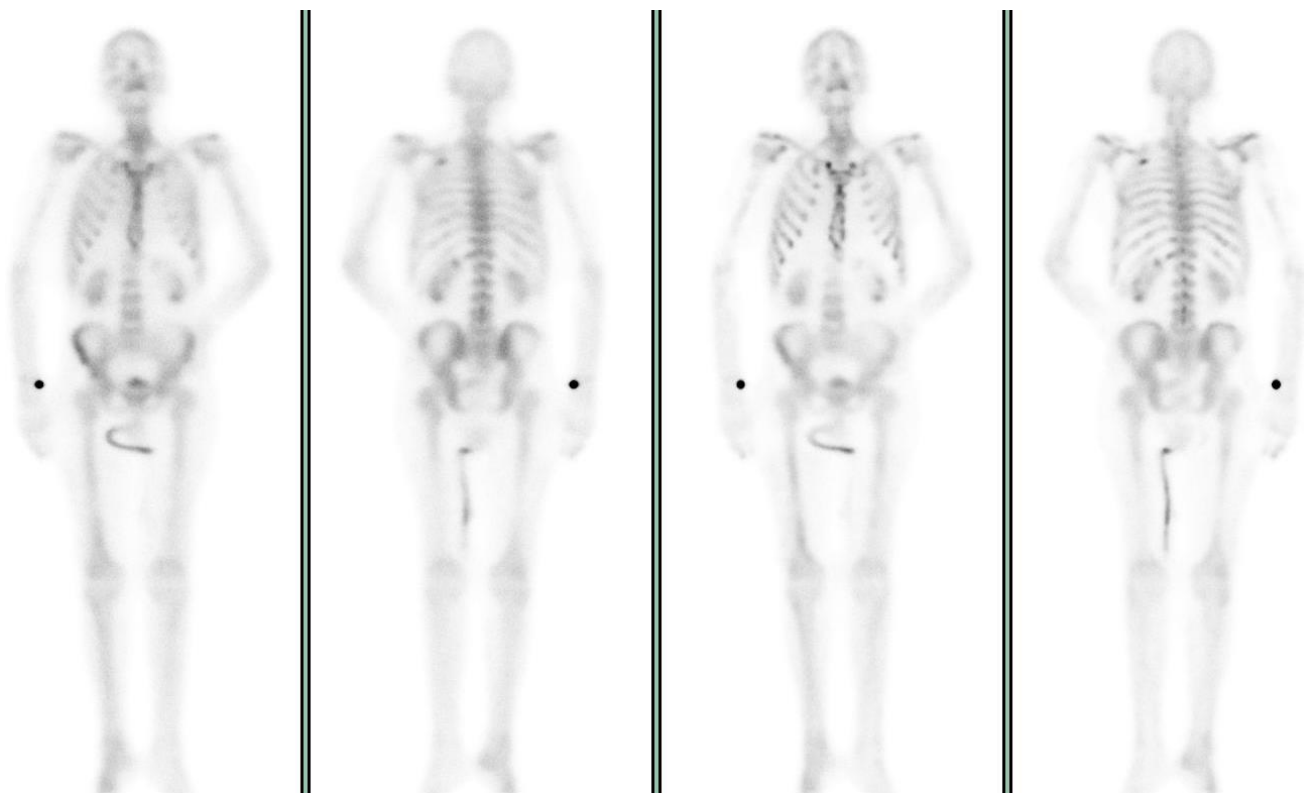
Fracture sans déplacement de l'extrémité du cubitus (métaphyse distale)

Utilisation de l'IA lors de reconstruction d'image osseuse afin d'en améliorer la qualité



CE 3D.avi

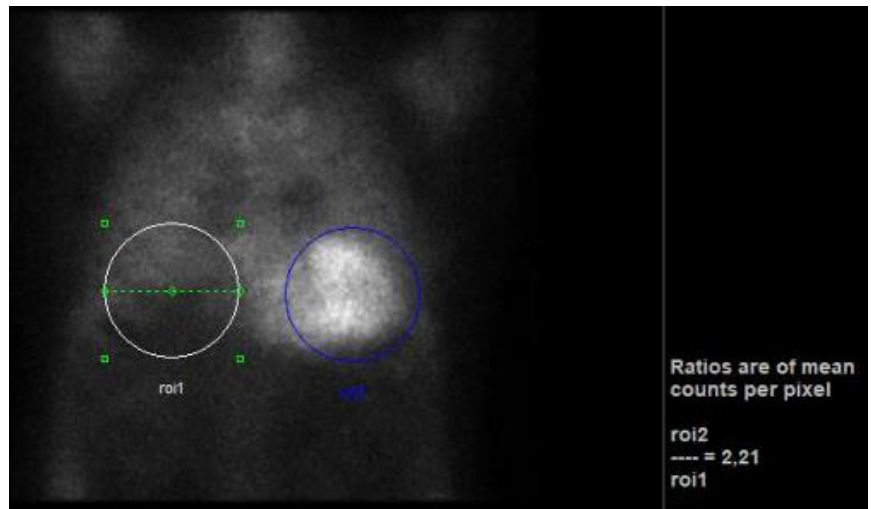
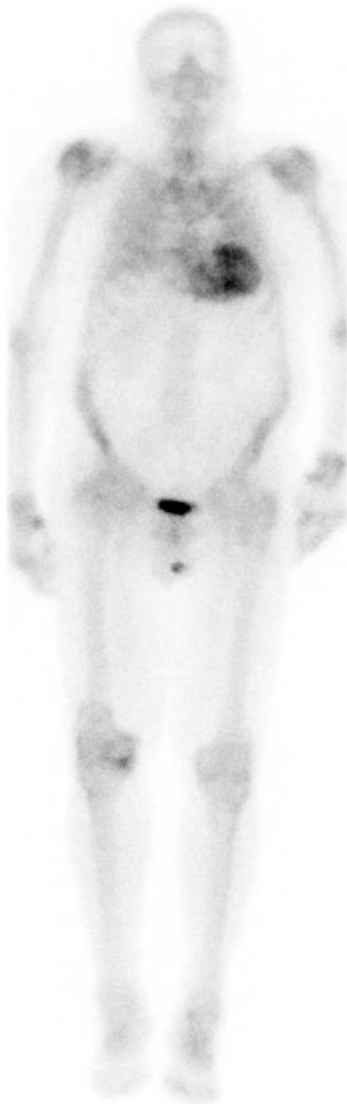Image osseuse corps entier en 3D



Projection 2D d'une image corps entier réalisée en 3D / Amélioration de l'image par l'Intelligence Artificielle

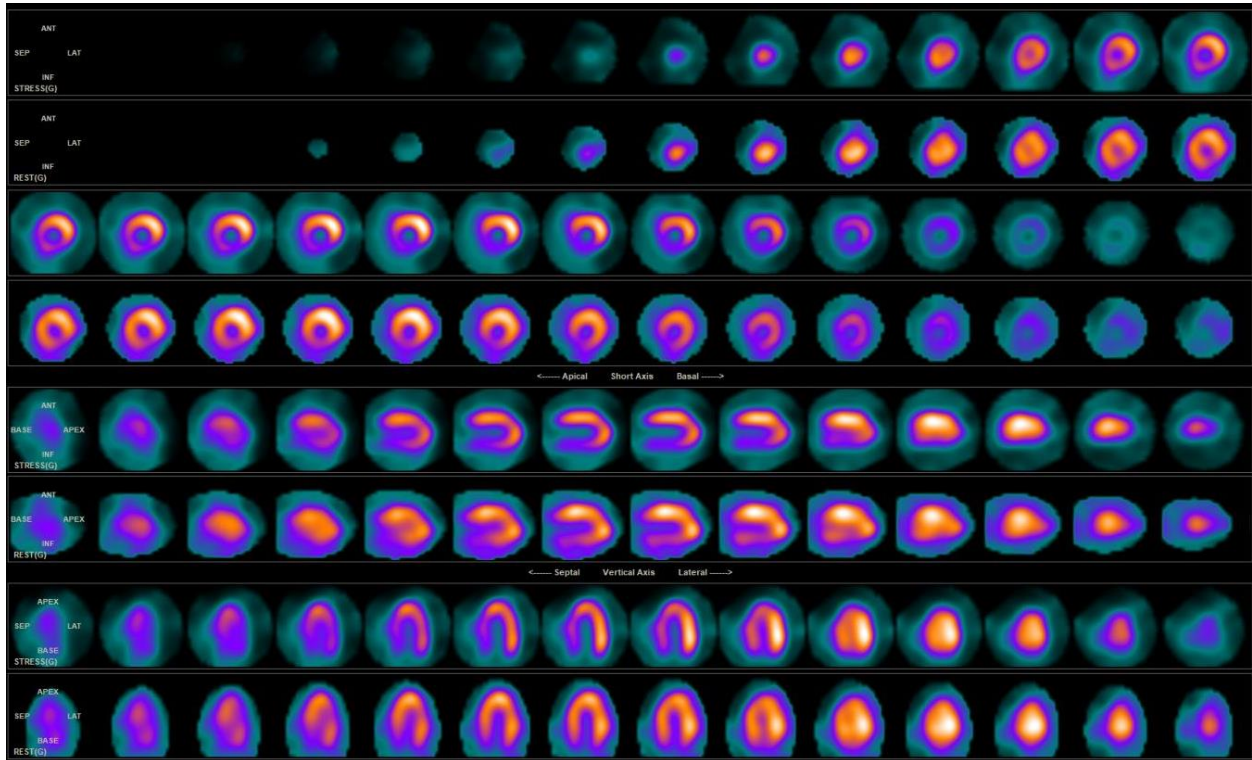
Examen cardiaque

Recherche d'amyloïdose cardiaque

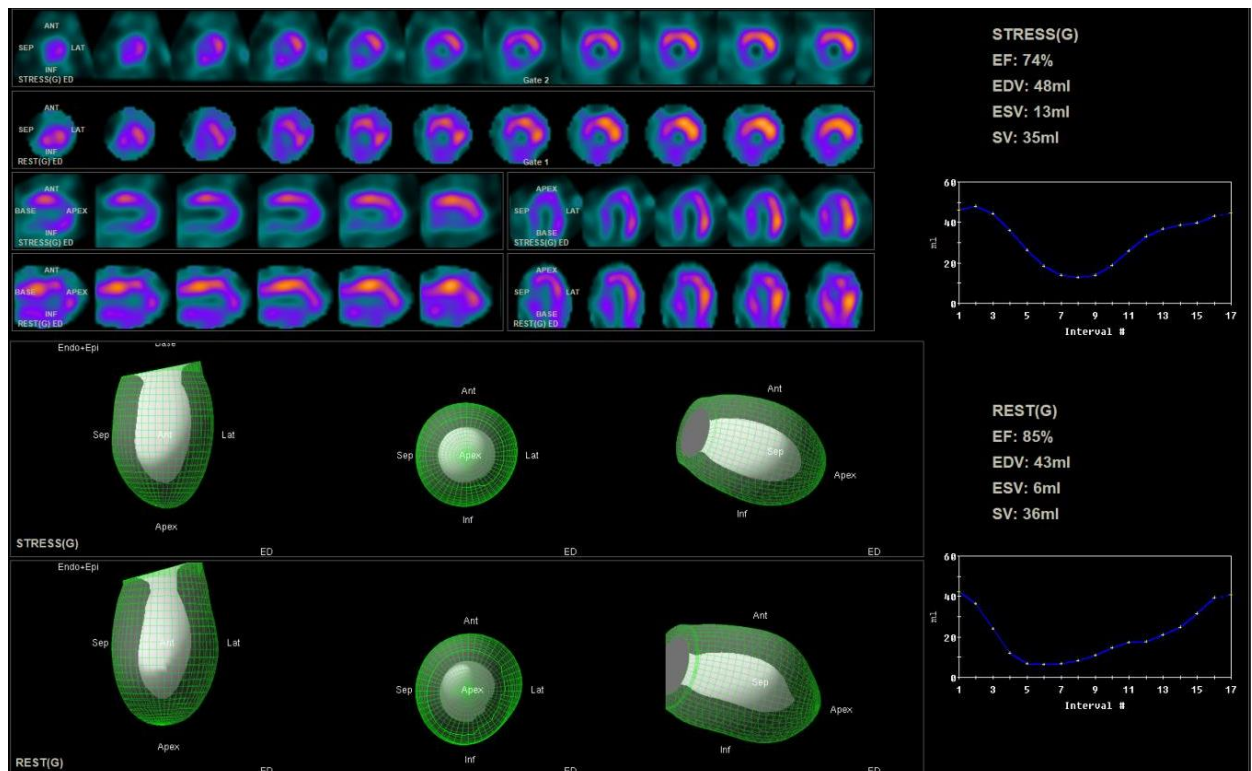


Score de Perugini de 3 = Amyloïdose cardiaque de type ATTR

Examen cardiaque : recherche d'ischémie myocardique

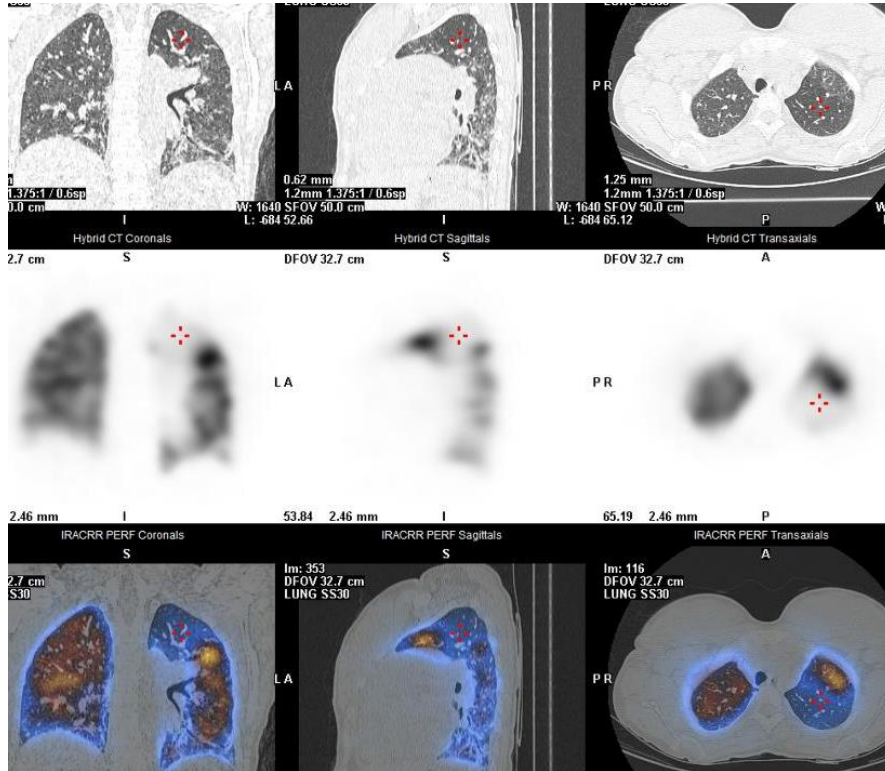


Epreuve de « stress / effort » comparée au repos : examen positif = souffrance cardiaque

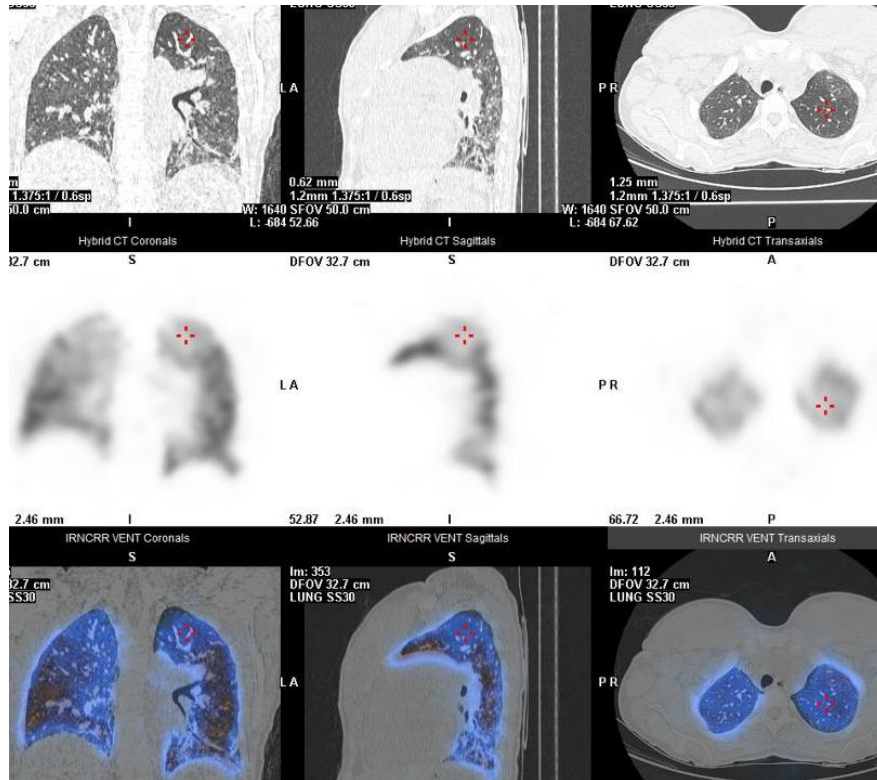


Calcul de la fraction d'éjection du ventricule gauche (FEVG) lors des 2 tests + images dynamiques

Examen de perfusion / ventilation pulmonaire + CT de localisation



Perfusion : Anomalie au sommet du poumon gauche



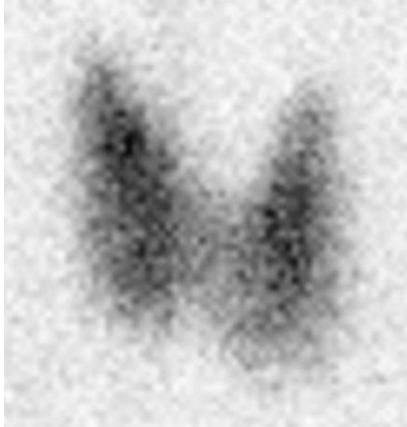
Ventilation : aspect normal du sommet du poumon gauche

Pas d'anomalie significative en CT

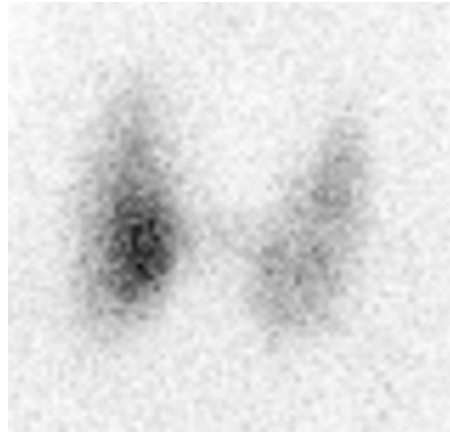
Résultat = Embolie pulmonaire du sommet gauche

Examens thyroïdiens

Bilan nodule au Tc99m

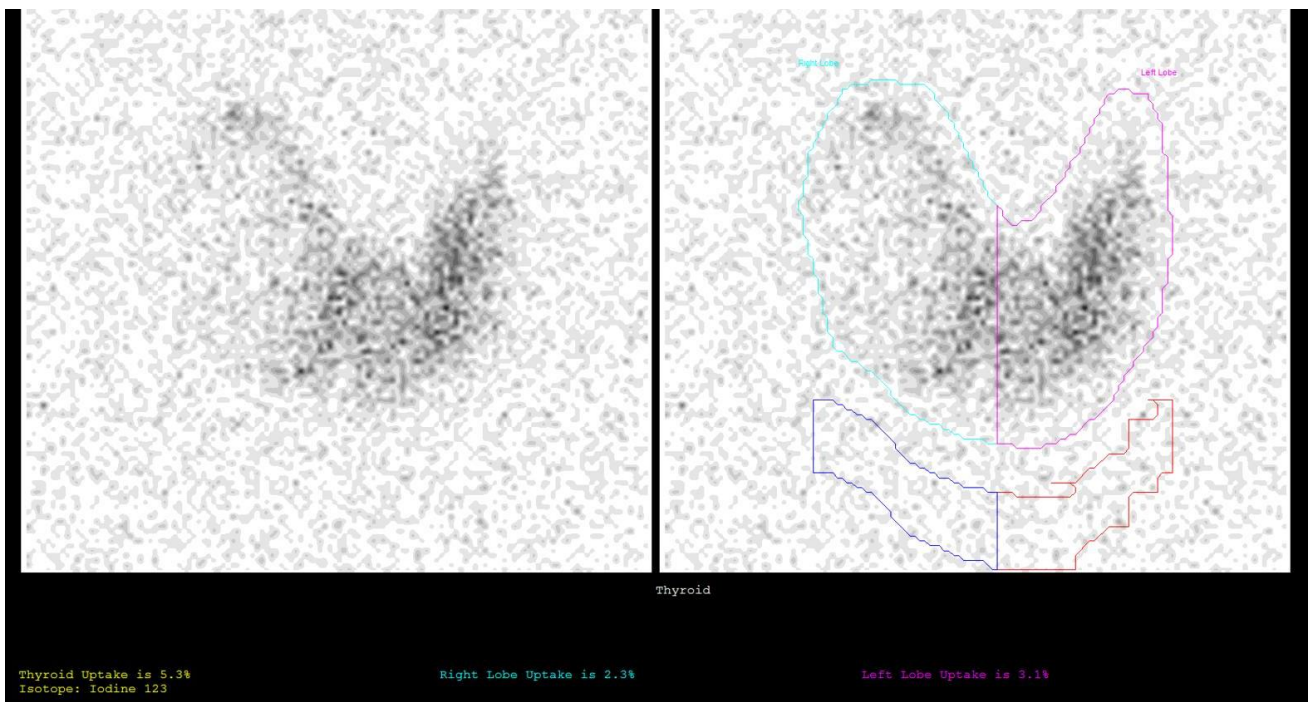


Examen normal



Nodule chaud partiellement extinctif à droite

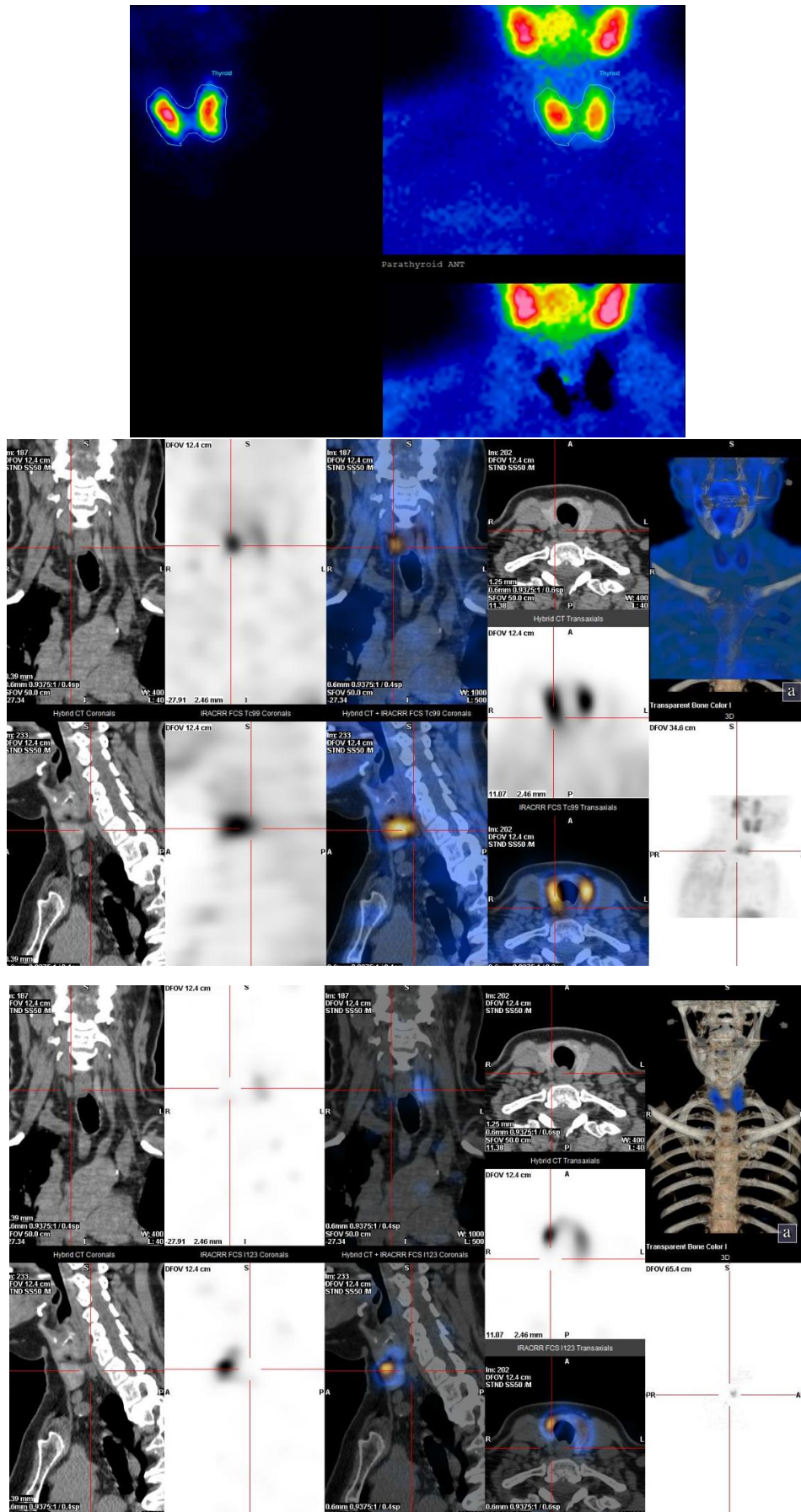
Bilan nodule à l'iode 123



Macronodule froid lobaire droit

Captation I 123 = 5.3%

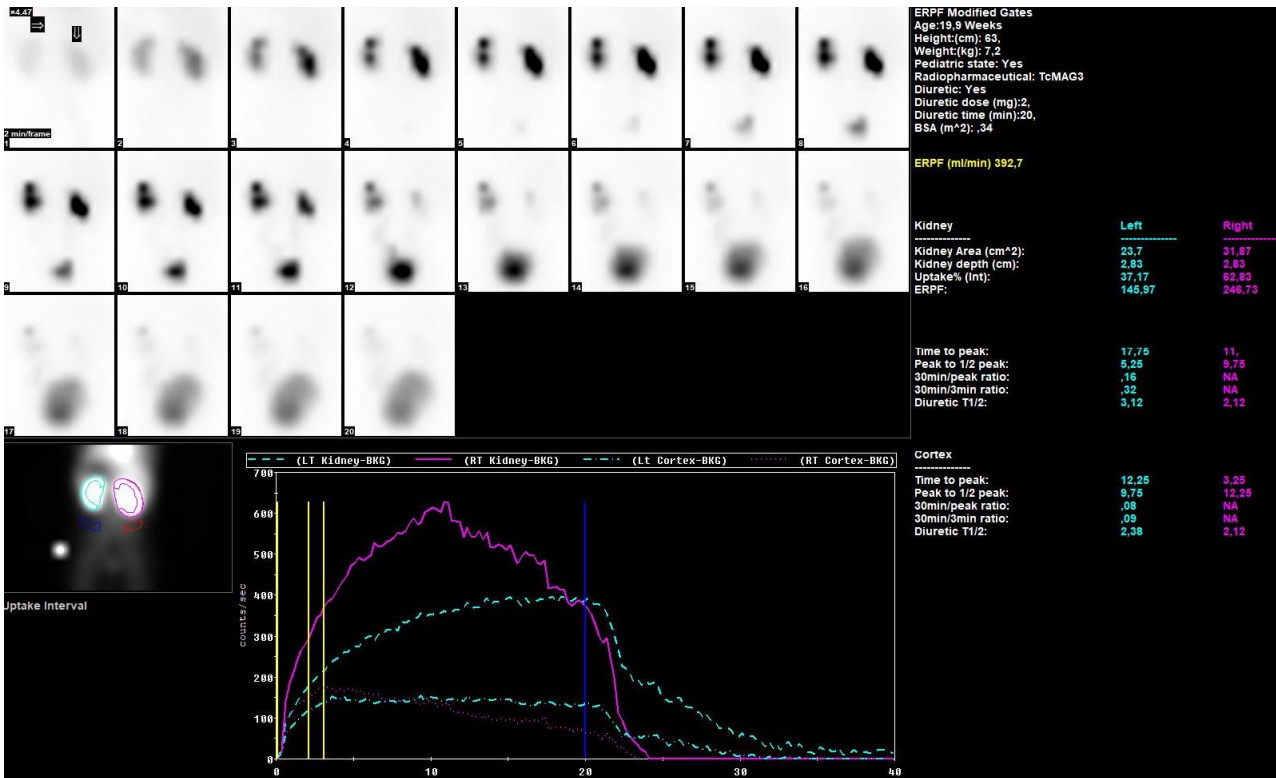
Examen des parathyroïdes en double isotope + CT de localisation



Adénome parathyroïdien rétro-thyroïdien droit

Examen rénaux

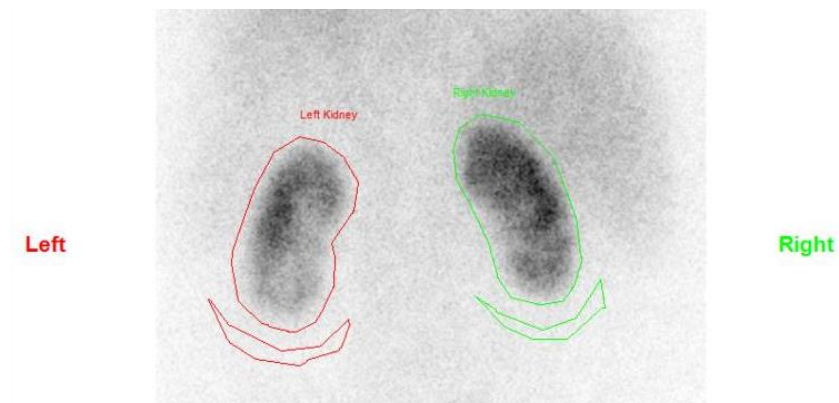
Examen Fonctionnel (DTPA et/ou MAG3)



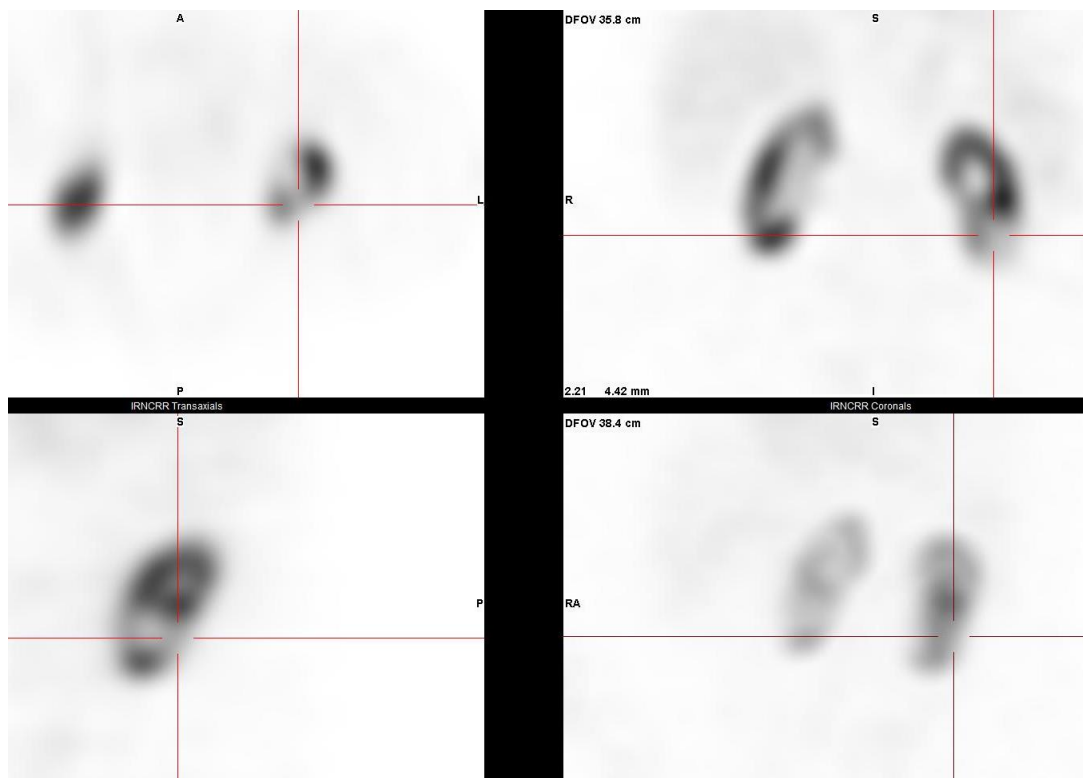
Syndrome obstructif des 2 reins cédant sous Lasix avec atteintes fonctionnelles gauche

Chez un enfant de 5 mois (MAG3 + Lasix)

Examen morphologique (DMSA)



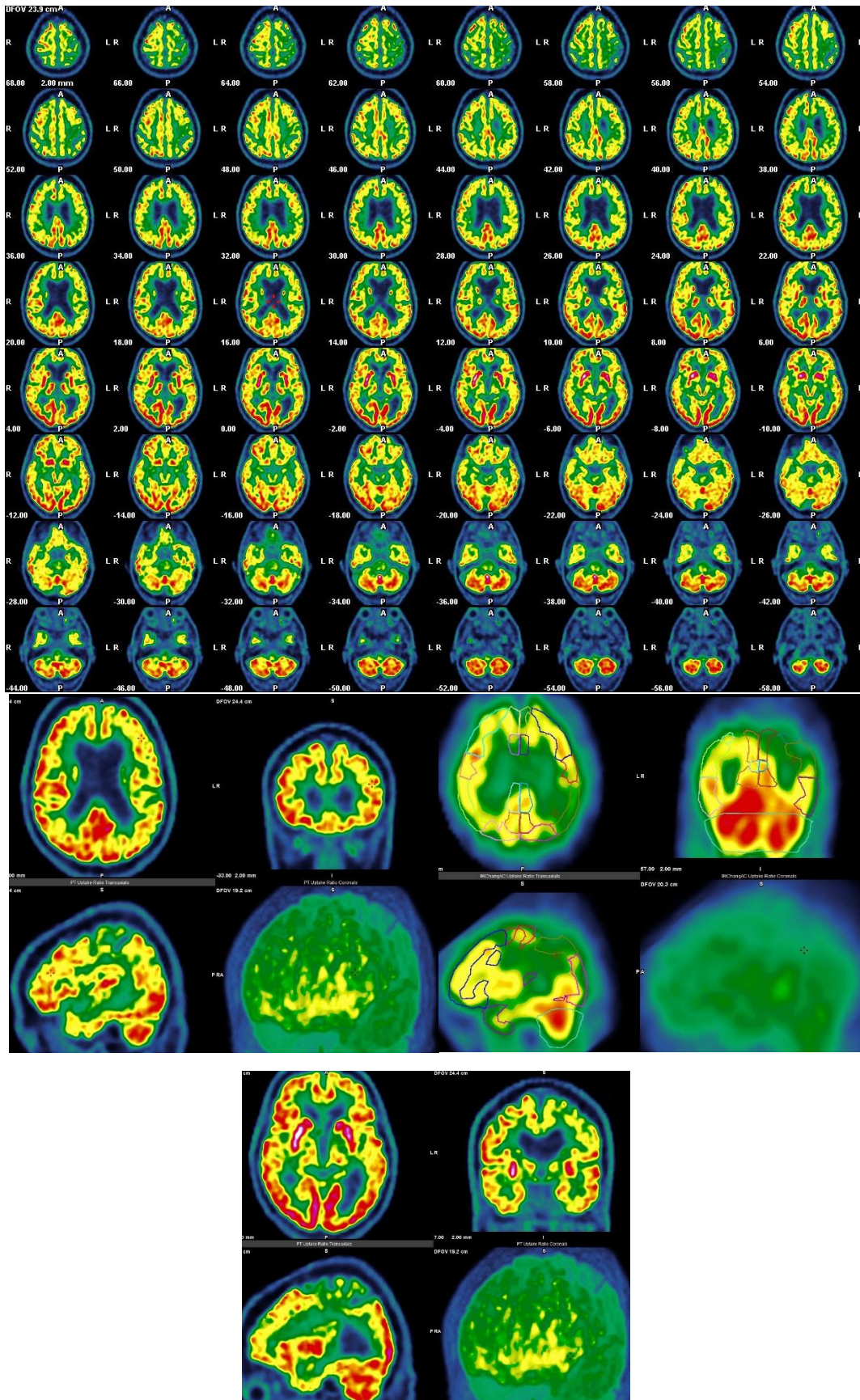
Renal DMSA Uptake		
	LEFT	RIGHT
% Total Relative Uptake:	42.36 %	57.64 %
% Total Area:	51.29 %	48.71 %
Radiopharmaceutical:	DMSA (Tc-99m)	
Height (cm):	150.00	
Weight (kg):	60.00	
Age (years):	89	
Kidney Counts:	51357.	67094.
Kidney Area (pixels):	3784.	3694.
Bkgd Counts:	1672.	1686.
Bkgd Area (pixels):	560.	453.



Séquelle de pyélonéphrite polaire inférieure du rein gauche

Examen neurologique

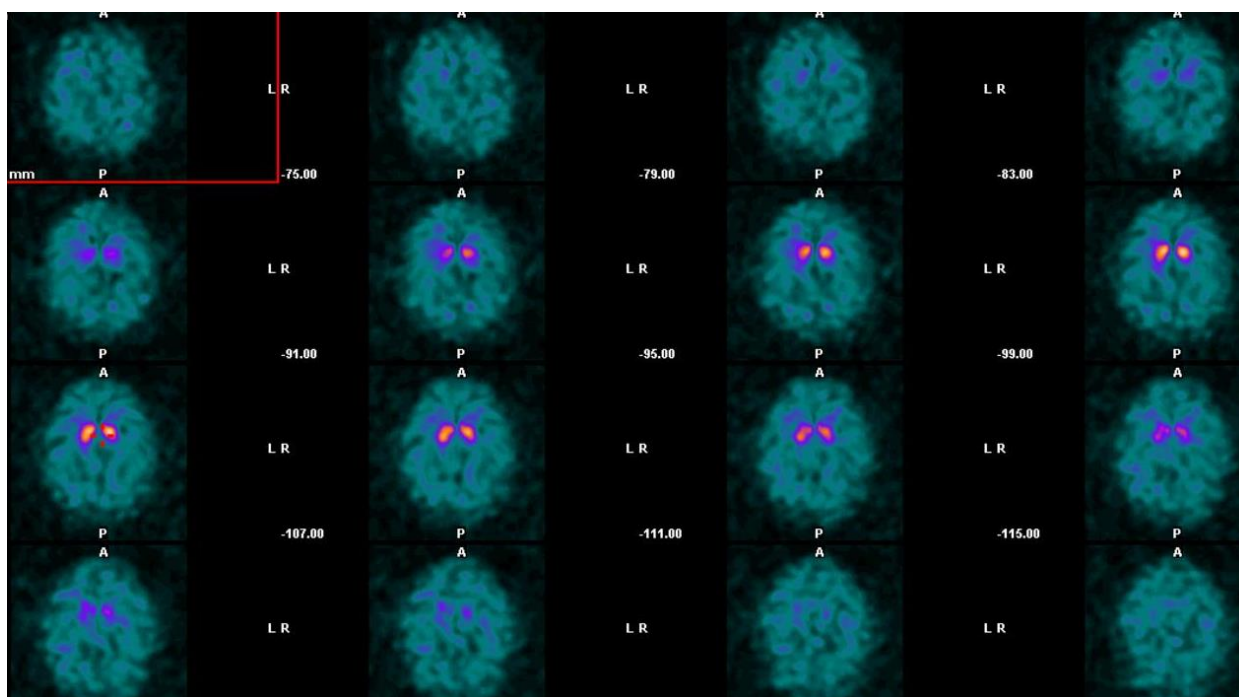
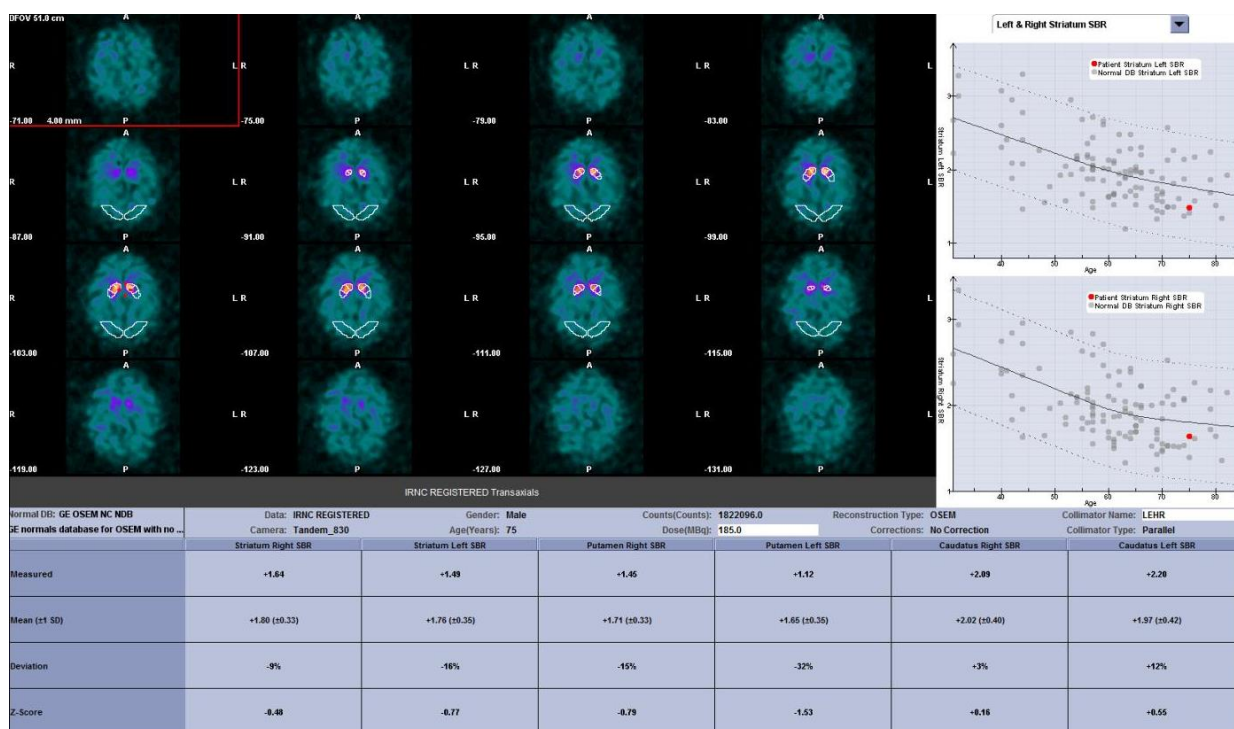
Métabolisme cérébral (PET 18FDG)



Mise en évidence d'une dégénérescence cortico-basale.

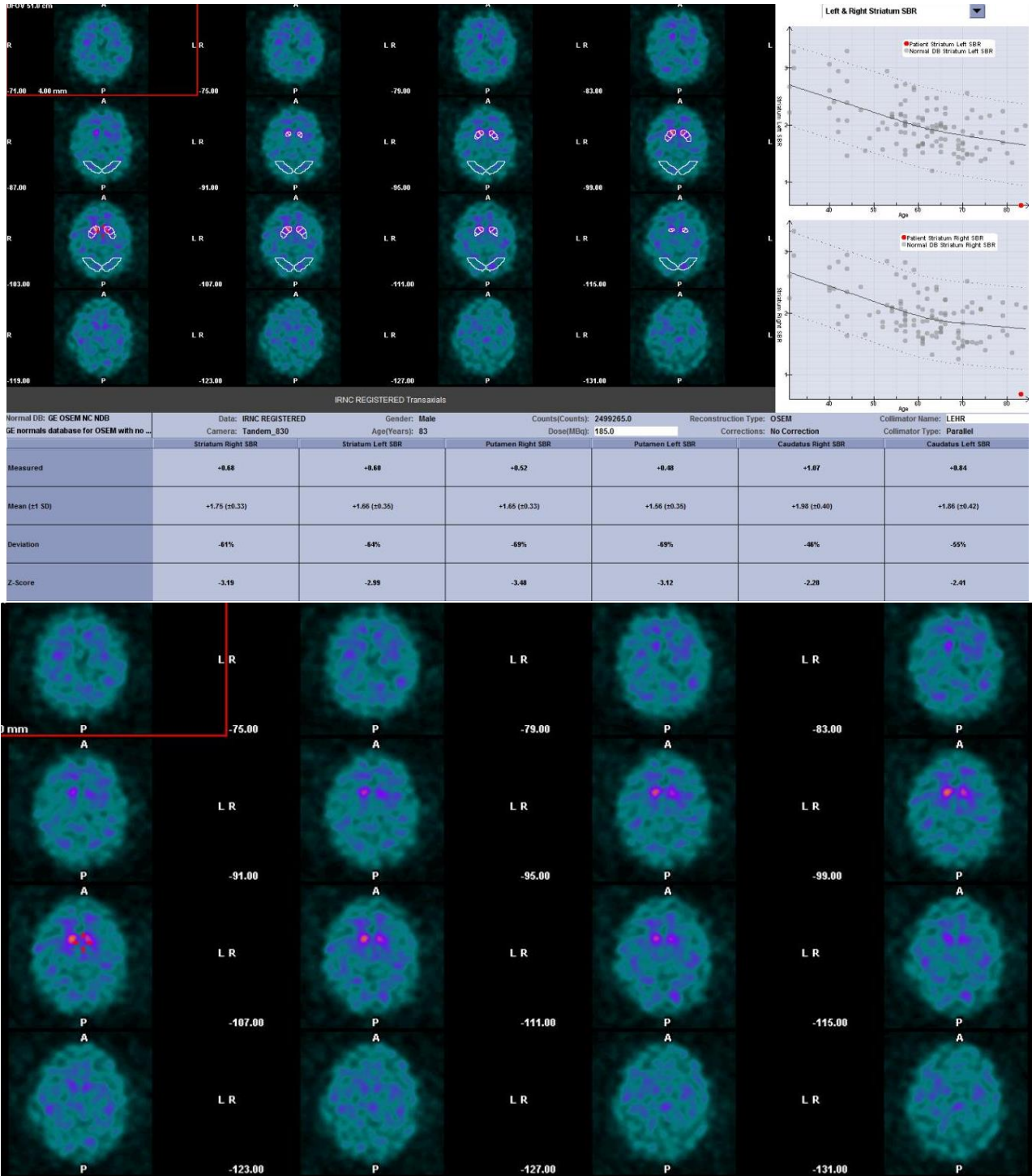
DATSCAN = étude de la voie dopaminergique nigro-striée pré-synaptique

Examen DATSCAN normal



Diagnostic = tremblements essentiels

Examen DATSCAN pathologique



Diagnostic = Maladie de parkinson avec atteinte bilatérale

Lymphoscintigraphie des membres

Examen des membres inférieurs

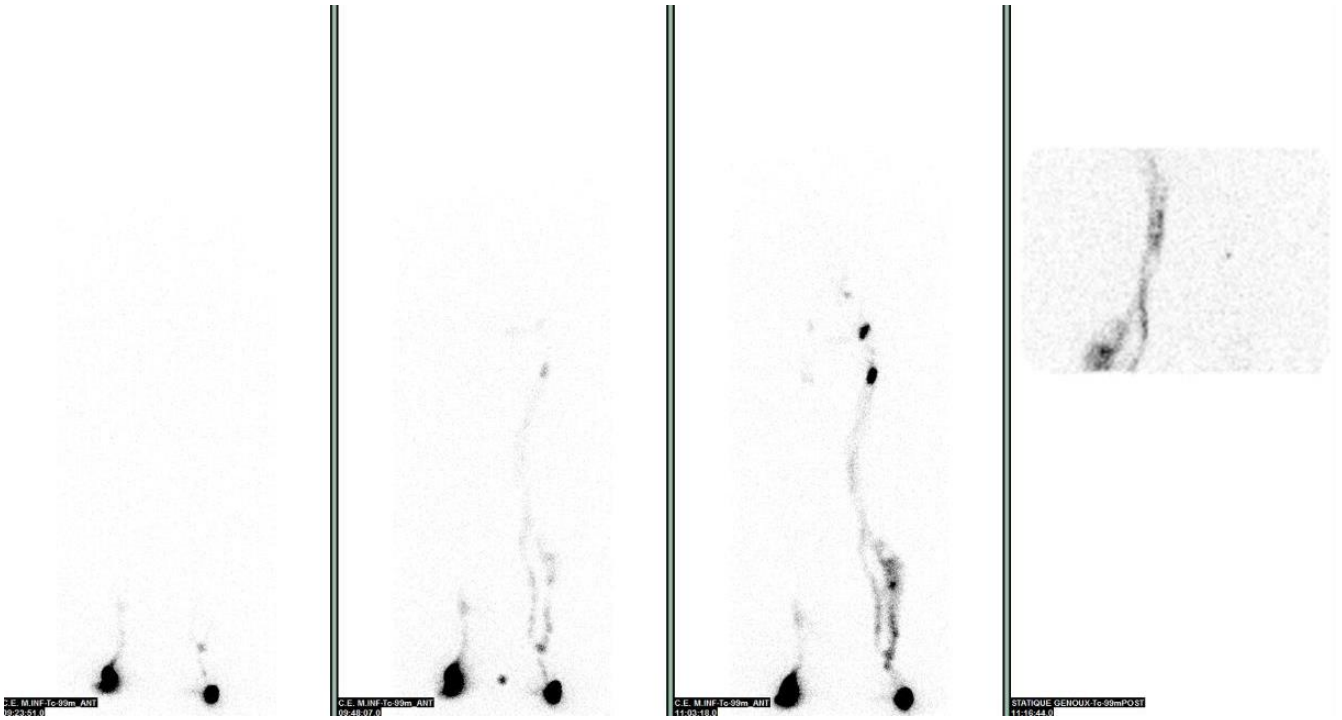


Image repos

Image légers mouvements

Image après 1h de marche

Image des genoux

Atteintes majeure du drainage à gauche et modérée à droite

Examen des membres supérieurs

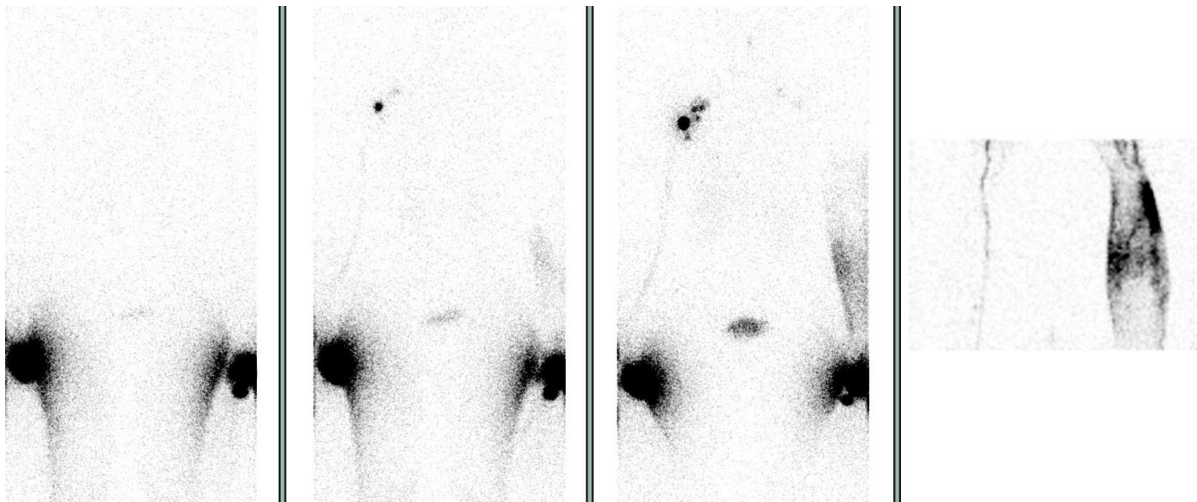


Image repos

Image légers mouvements

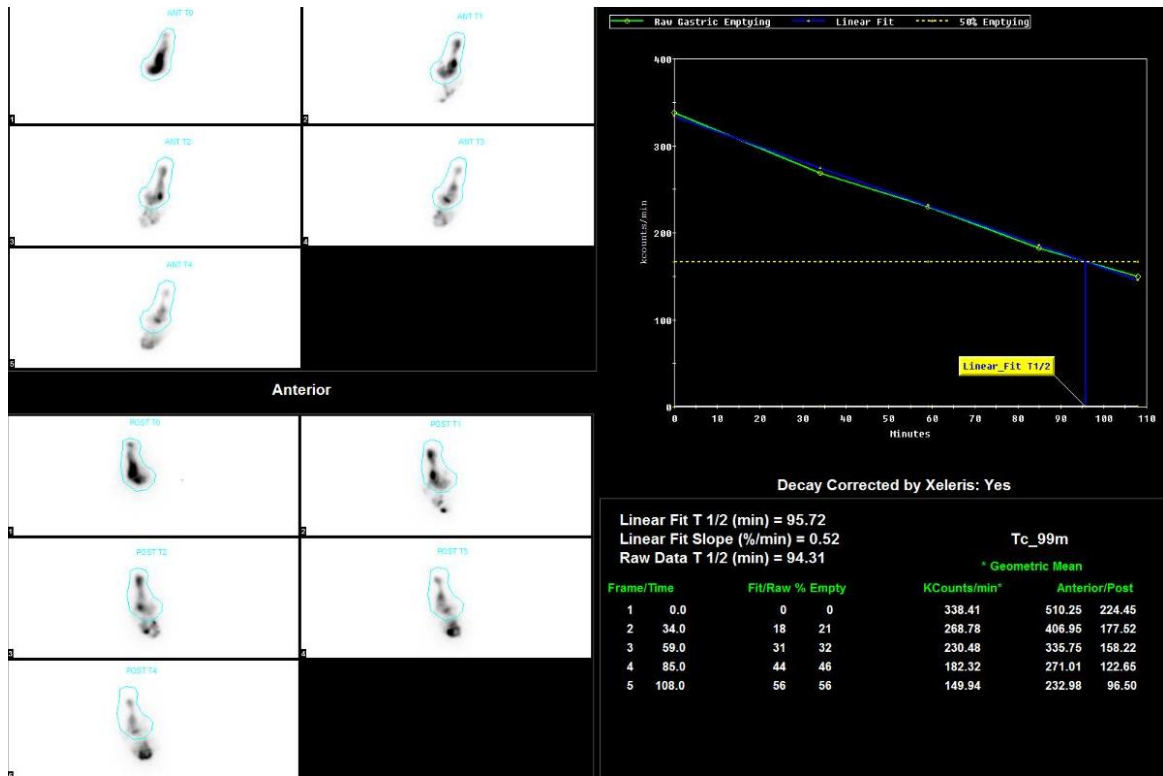
Image après 1h de balan

Image des av. bras

Atteintes majeure du drainage à gauche et mineure à droite

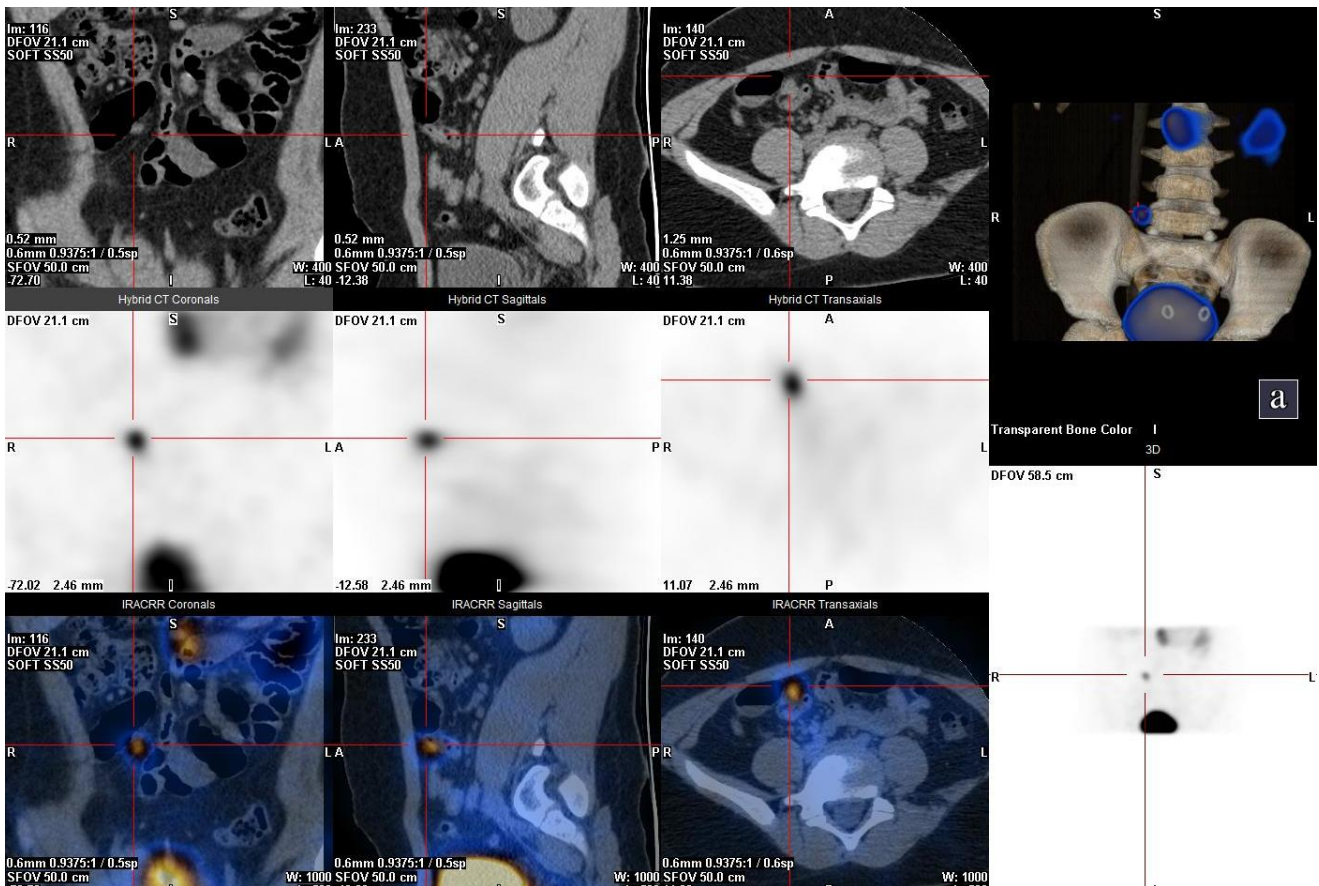
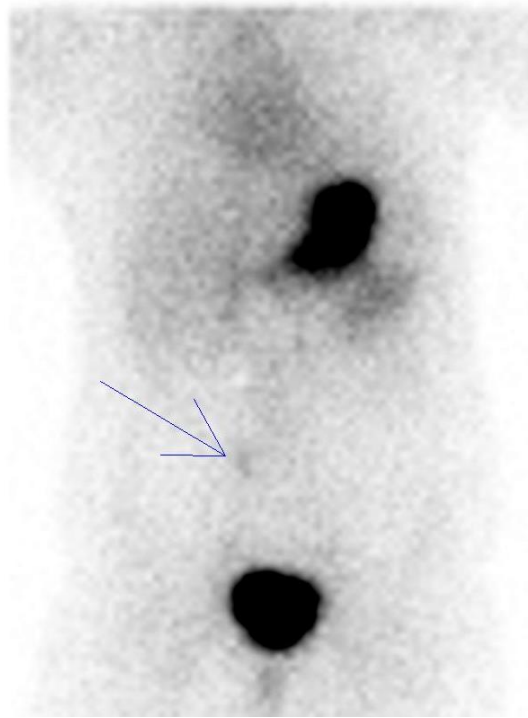
Examen digestif

Recherche d'un ralentissement de la vidange gastrique pour les solides



Examen pathologique

Recherche d'un diverticule de Meckel en métaplasie gastrique



Examen positif au sein de la fosse iliaque droite